くらし 家庭

医療ルネサンス No.7407

近視のいま 1/5

屋外に2時間 予防効果

木陰でフラフープや縄跳びに汗を流し、屋外で理科の授業も――。台湾の小学生たちは、近視を防ごうと、1日2時間を屋外で過ごしている。

近年の研究で、太陽光を目に取り入れることが近視の予防につながることがわかってきた。子どもの視力低下が問題化していた台湾は、2010年から当局主導で「天天戸外120（屋外で毎日120分）計画」を開始。世界で初めて視力が0・8以下の小学生の割合を下げることに成功した。

視力が悪い小学生の割合は11年の50・01％をピークに12年から下がり始め、15年には46・12％に。その後も改善を続けているという。

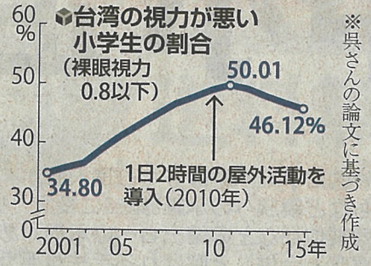

※呉さんの論文に基づき作成

屋外で楽しそうに遊ぶ台湾の子どもたち（呉さん提供）

計画を主導した高雄市の長庚記念病院眼科系主任の呉佩昌さんは「近視は社会にとって大きな重荷になる。それを少しでも軽くしていきたい」と話す。

近視は眼球の形が前後方向に長くなり、目に入った光のピントが合う位置が網膜よりも前に来てしまう状態のことだ。遠くの物がぼんやりとしか見えなくなり、視力は低下する。

近視になるとメガネなどで視力を矯正できるが、伸びてしまった眼球を元に戻すことはできない。近視になった年齢が若いほど、急速に進行する恐れがある。

呉さん自身も幼い頃、強度の近視になり、その不便さに悩んできた。自分と同じように苦しむ人を一人でも減らしたいと眼科医の道を選んだ。重い近視が引き起こす目の病気の治療法開発にいそしむ一方、近視予防研究にも力を注いだ。

07年頃から、オーストラリアや米国などで「屋外活動が近視予防につながる」という論文が相次いで発表された。これに注目した呉さんは、小学校で実証研究をした上で当局の審議会に「屋外活動を積極的に促進すべきだ」と提案。10年9月に取り組みが始まった。

一方、呉さんは過度な太陽光の悪影響も考慮し、近視予防に必要最低限の光の量は木陰程度の1000ルクスと突き止め、対策に生かしている。

日本でも、子どもの視力低下は深刻だ。19年度学校保健統計調査で裸眼視力が1・0未満だった小学生は34・57％、中学生57・47％、高校生67・64％で、いずれも過去最悪となった。

呉さんは「屋外活動を日本でも取り入れて、早期の近視予防に取り組んでほしい」と話している。

◇

世界中で増え続ける近視。予防策や治療法の最新事情を伝える。

（このシリーズは全5回）

※過去記事はヨミドクターで

連載「医療ルネサンス」は、原則、月曜日から金曜日の掲載です

からだの質問箱？

Q 自己免疫性膵炎の診断

小さいがんを見つけるPET／CT検査で「自己免疫性膵炎」と診断されました。特に症状はなく投薬も受けていません。医師は「黄だんが出始めたらステロイド薬を飲む治療をする」と言います。病気について教えてください。

（71歳男性）

黄だん出たらステロイド

A

自己免疫性膵炎は、免疫反応の異常で膵臓が腫れる病気で高齢の男性に多く発症します。PET検査は、がんがあると陽性になりますが、多数の炎症細胞が集まる自己免疫性膵炎でも陽性になります。典型的な自己免疫性膵炎は膵臓が全体的に腫れます。腫れが局所的な場合は膵臓がんと間違いやすく鑑別が重要です。

自己免疫性膵炎は、血液中の免疫たんぱくの「IgG4」が増え、診断の目安になります。膵炎で通常みられる激しい腹痛は少なく、膵臓の体部や尾部のみが腫れた場合は多くが無症状です。ステロイド薬には糖尿病や骨粗しょう症の発症などの副作用があり、無症状では治療はせず、経過観察が多くなります。

この間、飲酒は控え、定期的に血液検査と、エコーや磁気共鳴画像（MRI）の画像検査を受けることをお勧めします。

炎症が、十二指腸や胆管などと接する頭部まで進むと、胆管が詰まって黄だんがしばしばみられます。肝臓などに悪影響が出るので治療が必要になります。

炎症を抑えるステロイドがよく効き、通常数週間で改善し始めます。プレドニゾロンという薬を1日6～8錠、2～3週間内服後、徐々に薬の量を減らします。ただ、多くは、再発防止のために1日1錠程度のステロイドの内服をしばらく続けます。

神沢　輝実（てるみ）　東京都立駒込病院院長（消化器内科）

Q 汗管腫 暑いと顔にブツブツ

2年ほど前から、暑いと感じたり汗ばんだりすると顔にブツブツができます。痛みやかゆみはありません。良性腫瘍の「汗管腫」と言われました。最近、どくなった気がします。なるべく痕が残らずに治療法はないですか。

（69歳女性）

炭酸ガスレーザーなどで治療

A

汗管腫は、主に顔面などにできる、直径1～2ミリの多発性の小腫瘤です。色は普通の皮膚色や黄色です。皮膚のやや深い所にある、汗を出す管（汗管）が増殖して皮膚表面に隆起したものです。かゆみを伴うこともありますが、それ以外の自覚症状はほとんどなく、がんになることもありません。ただ、多発すると美容面で問題になります。

治療では、増殖した汗管を取り除きます。小さい腫瘤が多発しているので、メスでの切除は難しく傷痕も残ります。皮膚表面を削っても深い所にある汗管には効果がないので、炭酸ガスレーザーや液体窒素を使った治療が行われています。

液体窒素はマイナス20度ほどにして皮膚に数秒間当てて凍結させて治療です。1回では治らず回数がかかります。長く当て過ぎると、皮膚表面が傷になり治療後に色素沈着や色素脱失を起こすことも

黒川　正人　熊本赤十字病院形成外科部長

こどもの詩

ろうか

おわりのチャイム
足音がろうかに
一瞬でにぎやかに
音がたくさんの
色がついたよう
はじまりのチャイム
ろうかはまた

（川